

ภาวะหนอนแมลงวันในช่องปากในผู้ป่วยอัมพาตครึ่งซีก: รายงานผู้ป่วย Oral Myiasis in a Hemiplegic Patient: A Case Report

ลัดดา เมธาชวลิต
ทันตแพทย์ชำนาญการพิเศษ กลุ่มงานทันตกรรม โรงพยาบาลระยอง
Ladda Methachaowalit
Senior Professional Dentist, Dental Department, Rayong Hospital

ชม.ทันตสาร 2556; 34(2) : 151-157
CM Dent J 2013; 34(2) : 151-157

บทคัดย่อ

ภาวะหนอนแมลงวันในช่องปาก (Oral myiasis) ในคนพบได้น้อย มักจะสัมพันธ์กับอนามัยช่องปากที่ไม่ดี โดยเฉพาะในผู้ป่วยกลุ่มเสี่ยงที่ไม่สามารถดูแลตนเองได้ กรณีศึกษา ผู้ป่วยชายไทยอายุ 78 ปี มีภาวะโรคหลอดเลือดสมอง เป็นอัมพาตครึ่งซีก พบมีหนอนแมลงวันในช่องปากจำนวนมาก ร่วมกับภาวะปริทันต์อักเสบรุนแรง ทำการรักษาโดยการกำจัดหนอนแมลงวันด้วยการผ่าตัดนำหนอนออกและกำจัดเนื้อเยื่อตายโดยรอบภายใต้การดมยาสลบ ผลการรักษาเป็นที่น่าพอใจ เพื่อป้องกันการเกิดภาวะหนอนแมลงวันในช่องปาก ต้องสร้างความตระหนักแก่ผู้ดูแลผู้ป่วยกลุ่มเสี่ยงในการดูแลอนามัยโดยรวมของผู้ป่วยรวมทั้งอนามัยในช่องปากเป็นพิเศษ และ การสร้างสุขภาพีบาลแวดล้อมที่ดี

คำสำคัญ: ภาวะหนอนแมลงวันในช่องปาก อัมพาตครึ่งซีก ภาวะปริทันต์อักเสบ การดูแลอนามัยของผู้ป่วย

Abstract

Oral myiasis is a rare oral disease founded in humans. It is associated with poor oral hygiene. Disabled patients and people in vegetative state are particularly at high-risk of the disease. This study presents a case of oral myiasis in 78 years old Thai male with hemiplegia. A lot of fly larvae infested in his mouth together with advanced periodontal disease. The patient was treated by manual larval removal as well as debridement under general anesthesia. The treatment gave favorable results. Oral myiasis can be prevented by maintaining good oral, and personal and public hygiene.

Keyword: oral myiasis, hemiplegia, periodontal disease, special health care

Corresponding Author:

ลัดดา เมธาชวลิต
ทันตแพทย์ชำนาญการพิเศษ กลุ่มงานทันตกรรม
โรงพยาบาลระยอง จ.ระยอง 21000

Ladda Methachaowalit
Senior Professional Dentist, Dental Department,
Rayong Hospital, Thailand
E-mail: ladda_mc@hotmail.com

บทนำ

ภาวะที่มีหนอนแมลงวัน (maggot) หรือตัวอ่อนของแมลงวัน อาศัยอยู่ในมนุษย์หรือสัตว์ที่มีชีวิตในช่วงระยะเวลาหนึ่ง เรียกว่า “Myiasis” (from the greek : myi = mosca)⁽¹⁻³⁾ การมีหนอนแมลงวันในเนื้อเยื่อของร่างกายเป็นภาวะที่พบบได้น้อย มักพบในอวัยวะหรือเนื้อเยื่อที่แมลงสามารถเข้าไปวางไข่ และมีสภาวะที่เหมาะสมสำหรับการฟักเป็นตัวอ่อนหรือหนอนแมลงวัน หนอนแมลงวันเหล่านี้จะได้รับอาหารจากเนื้อเยื่อโดยรอบทั้งเนื้อเยื่อปกติและเนื้อเยื่อที่เน่าตาย รวมทั้งสารน้ำในร่างกาย⁽⁴⁻⁷⁾ อวัยวะที่พบหนอนแมลงวันอยู่ ได้แก่ จมูก ตา ปอด หู ก้น ช่องคลอด และช่องปาก⁽²⁾ ภาวะหนอนแมลงวันในร่างกายแบ่งการเกิดได้เป็น 2 ลักษณะ คือ หนอนแมลงวันแบบปฐมภูมิ (primary myiasis) เกิดจากตัวหนอนมาหาอาหารตรงบริเวณเนื้อเยื่อเปิดเอง และ หนอนแมลงวันแบบทุติยภูมิ (secondary myiasis) เกิดจากการที่แมลงวันไปกินอาหารตรงเนื้อเยื่อเปิดหรือโพรงเนื้อเยื่อเน่าตายของผู้ป่วย แล้ววางไข่ไว้ ต่อจากนั้นก็เกิดวงจรของหนอนแมลงวันขึ้นมา⁽⁸⁾ ภาวะที่มีหนอนแมลงวันเกิดในร่างกาย อาจจำแนกตามตำแหน่งที่หนอนแมลงวันอยู่ในร่างกายได้เป็น ภาวะหนอนแมลงวันที่เกิดที่ผิวหนัง (cutaneous myiasis) เกิดที่ช่องว่างในลำตัว (body cavity myiasis) และ เกิดในอวัยวะภายในต่างๆ (intestinal myiasis)⁽⁸⁾ หากจะจำแนกตามความสัมพันธ์ของตัวหนอนกับร่างกาย แบ่งได้เป็น 3 กลุ่มคือ หนอนแมลงวันต้องอาศัยอยู่ในร่างกายตลอดเวลาตัวอ่อนของมัน (obligatory myiasis) หนอนแมลงวันอาศัยอยู่ในร่างกายบางช่วงของชีวิตเท่านั้น (facultative myiasis) และ หนอนแมลงวันเข้าไปอยู่ในร่างกายโดยบังเอิญ (accidental myiasis)⁽⁸⁾ กรณีที่เกิดหนอนแมลงวันในช่องปาก เรียกว่า oral myiasis ได้รับการอธิบายครั้งแรกโดย Lawrence ในปี 1909⁽⁹⁾ หลังจากนั้นก็มีรายงานเกี่ยวกับ oral myiasis ซึ่งมักเกิดในผู้ที่อาศัยอยู่บริเวณแถบศูนย์สูตร อากาศร้อนชื้น ที่เหมาะกับการเติบโตของแมลงวัน⁽¹⁰⁾ ภาวะที่เกิดขึ้นจะสัมพันธ์กับผู้ป่วยที่ช่วยเหลือตัวเองไม่ได้ เช่น ผู้พิการ ผู้สูงอายุ ผู้มีภาวะจิตบกพร่อง มีพยาธิสภาพในสมองซึ่งขาดผู้ดูแล ผู้ป่วยที่ปิดปากไม่สนิท หายใจทางปาก มีกลิ่นปาก โรคพิษสุรา

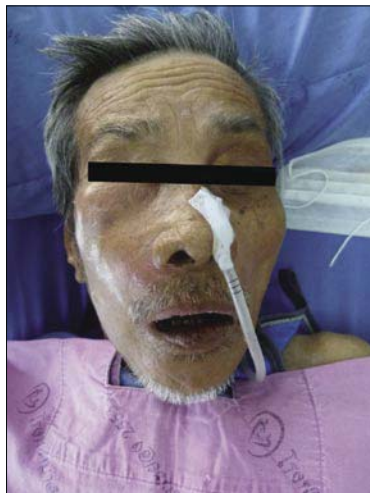เรื้อรัง^(11,12) นอกจากนี้ ยังมีรายงานในผู้ป่วยที่มีแผลริมฝีปากจากโรคลมชัก⁽¹³⁾ และผู้ป่วยที่ดูดนิ้วมือ⁽¹⁴⁾ ผู้ป่วยที่มีภาวะปริทันต์อักเสบรุนแรง⁽¹⁵⁾ บริเวณแผลถอนฟัน⁽¹⁶⁾ และแผลมะเร็งที่เยื่อช่องปาก^(7,17) ภาวะดังกล่าวเมื่อร่วมกับการมีอนามัยในช่องปากที่ไม่ดี จึงเป็นโอกาสให้แมลงวัน (Diptera Fly) บินเข้าไปวางไข่ในช่องปากที่เป็นแผลหรือเนื้อเยื่อที่มีการอักเสบ และใช้นั้นเติบโตเป็นหนอนแมลงวัน โดยอาศัยอาหารจากสารน้ำในร่างกายและเนื้อเยื่อที่เน่าตาย^(18,19) อาการทางคลินิก จะมีปฏิกิริยาการแพ้และการอักเสบของเนื้อเยื่อ มีลักษณะบวมแดง ร่องแผลลึก มีการทำลายของเนื้อเยื่อ และเห็นตัวหนอน^(11,16,20) อาจมีอาการปวดตั้งแต่เล็กน้อยจนถึงปวดมาก⁽²¹⁾ บางรายพบมีการทำลายกระดูกโดยรอบและมีเลือดออก⁽²²⁾ การวินิจฉัย จากอาการแสดงทางคลินิกและหนอนที่ปรากฏในแผล แนวทางการรักษา ต้องกำจัดหนอนออกจากบริเวณแผลให้เร็วที่สุด เพื่อลดการถูกทำลายเนื้อเยื่อและการติดเชื้อ รวมทั้งการทำความสะอาดในช่องปาก แล้วเย็บปิดแผล^(23,24) การให้ยาปฏิชีวนะทางระบบเพื่อป้องกันการติดเชื้อก็เป็นสิ่งจำเป็น ทั้งนี้ ต้องป้องกันมิให้เกิดภาวะนี้ขึ้นอีกในผู้ป่วยทั้งผู้ป่วยคนเดิมและคนอื่นๆ

รายงานผู้ป่วย

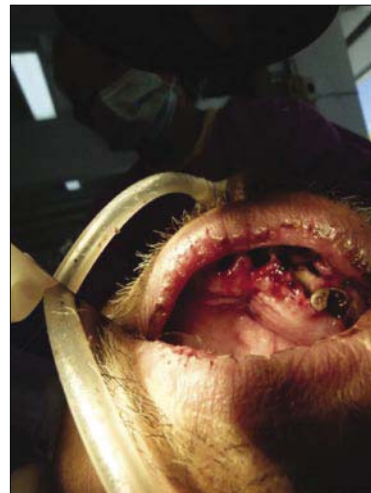ผู้ป่วยชายไทย อายุ 78 ปี เป็นอัมพาตครึ่งซีก มาพบแพทย์ด้วยอาการบวมที่ใบหน้าด้านขวา และมีเลือดออกจากเหงือกของขากรรไกรบน มีไข้ และอ่อนเพลีย การตรวจภายนอกช่องปาก พบการบวมแดงบริเวณริมฝีปากบนด้านขวา ปีกจมูกขวาบวมขยายขอบเขตถึงบริเวณใต้ตาขวา (ภาพที่ 1)

คลำตอมน้ำเหลืองใต้คางข้างขวาได้ชัดเจน ภายในช่องปากพบเหงือกบวมแดงและแยกออกจากกระดูกเบ้าฟันของขากรรไกรบน มีเลือดออก และพบหนอนตัวกลมยาวสีขาวคาดน้ำตาล ขนาดประมาณ 1 x 0.3 เซนติเมตรจำนวนมาก มีฟันโยกร่วมกับภาวะปริทันต์อักเสบ อนามัยในช่องปากไม่ดี มีกลิ่นเหม็นรุนแรง (ภาพที่ 2)

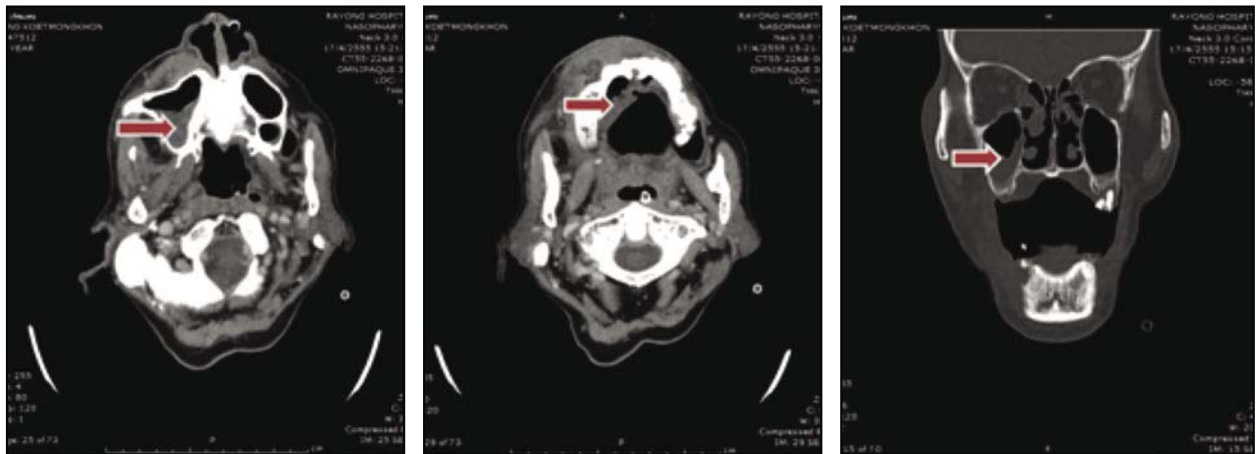
ภาพรังสี CT บริเวณใบหน้าและลำคอ แสดงให้เห็นการติดเชื้อที่ขากรรไกรบนและโพรงอากาศข้างจมูกด้านขวา มีช่องว่างแทรกอยู่ระหว่างกระดูกขากรรไกรบนและ



ภาพที่ 1 ลักษณะใบหน้าตรงของผู้ป่วยเมื่อแรกรับ
Figure 1 Initial extraoral appearance of the patient



ภาพที่ 2 ลักษณะภายในช่องปากของผู้ป่วย เมื่อแรกรับ
Figure 2 Initial intraoral appearance of the patient



ภาพที่ 3 ภาพรังสีซีที แสดงให้เห็นความทึบของรังสีที่ขากรรไกรบนด้านขวาทั้งด้านกระพุ้งแก้มและเพดานปากบริเวณฟันซี่ 17-22 มีลักษณะช่องว่างอากาศแทรกอยู่ระหว่างกระดูกขากรรไกรบนและเนื้อเยื่อ ร่วมกับการหนาตัวของเยื่อในโพรงอากาศข้างจมูกด้านขวา

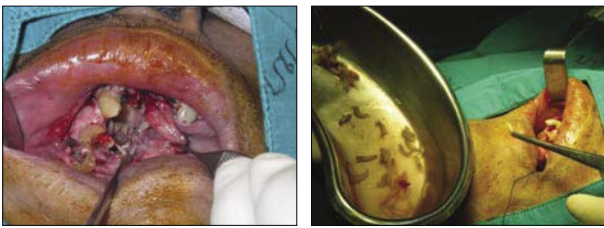Figure 3 CT scan images show hyperdensity at right maxilla and thickening mucosa in maxillary sinus include buccal and palatal area 17-22 and air space between maxilla palatal side and palatal mucosa infection of upper jaw and right parana-sal sinus

เนื้อเยื่อ ไม่พบการละลายของกระดูกขากรรไกรบนด้านขวา (ภาพที่ 3)

ภายใต้การดมยาสลบ ผู้ป่วยได้รับการรักษาด้วยการถอนฟันทั้งปาก กำจัดเนื้อตายและกำจัดหนองแมลงวันออกโดยการใส่ปากคีบเนื้อเยื่อคีบหนองออกทีละตัว

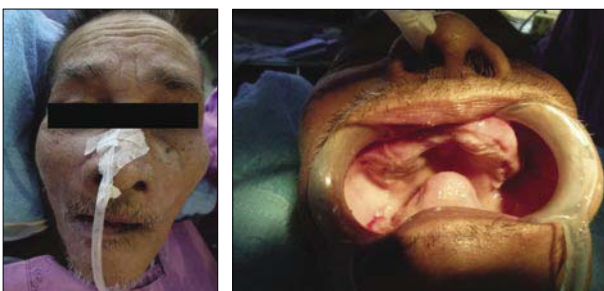
และล้างด้วยน้ำเกลือผสมน้ำยาโพวิดีน ได้หนอง 50-60 ตัว แล้วเย็บปิดแผล (ภาพที่ 4)

ผู้ป่วยได้รับยาปฏิชีวนะทางหลอดเลือด co-amoxiclav 1.2 กรัม ทุก 6 ชั่วโมง 1 สัปดาห์หลังผ่าตัด แผลในช่องปากไม่มีการอักเสบและไม่พบหนองอีก ญาติได้รับคำ



ภาพที่ 4 ภาพขณะผ่าตัด และตัวหนอนแมลงวันที่กำลังตัดออกมา

Figure 4 Surgical procedure performed and the removed maggots



ภาพที่ 5 ใบหน้าตรงและสภาพภายในช่องปาก หลังผ่าตัด 1 เดือน

Figure 5 Clinical extra and intra oral appearance after 1 month

แนะนำและฝึกทักษะในการดูแลอนามัยในช่องปากของผู้ป่วย ก่อนได้รับอนุญาตให้ผู้ป่วยกลับบ้าน การติดตามผล 1 เดือนหลังผ่าตัด ไม่มีอาการบวม สภาพในช่องปากปกติ ความสะอาดในช่องปากดีขึ้นอย่างชัดเจน (ภาพที่ 5)

บทวิจารณ์

แมลงวันมีวงจรชีวิตเฉลี่ย 6-12 วัน แมลงวันตัวเมียสามารถออกไข่เฉลี่ย 100-200 ฟอง ไข่จะฟักเป็นตัวหนอน maggot ภายใน 12-24 ชั่วโมง ทั้งนี้ขึ้นอยู่กับอุณหภูมิบริเวณนั้น ระยะตัวอ่อน (หนอน) จะกินอาหารและสารอินทรีย์ต่างๆ รอบตัวมัน และลอกคราบเจริญเติบโตจนเป็นดักแด้และตัวเต็มวัยในที่สุด แหล่งเพาะพันธุ์ที่สำคัญคือ มูลสัตว์ กองขยะ และเศษของเน่าเปื่อยต่างๆ⁽²⁵⁾

ภาวะที่มีการติดเชื้อจากหนอนแมลงวันในช่องปากสามารถวินิจฉัยได้ง่าย เนื่องจากมีอาการแสดงและมักเห็นตัวหนอนอย่างชัดเจน แต่การวินิจฉัยแยกโรคก็ต้องคำนึงถึงภาวะโรคอื่นๆ ที่ผู้ป่วยเป็นอยู่ด้วย เช่น cancrum oris โรคในช่องปากอื่นๆ แผลมะเร็ง^(17,26) เพื่อมิให้พลาดการวินิจฉัยในโรคที่แท้จริงของผู้ป่วย การวินิจฉัยที่ล่าช้าจะเพิ่มปริมาณตัวหนอนและความรุนแรงของการทำลายเนื้อเยื่อมากขึ้น

หลักการรักษาจำเป็นต้องกำจัดหนอนแมลงวันออกจากบริเวณแผลและลดการติดเชื้อให้เร็วที่สุด⁽²⁷⁾ ในผู้ป่วยรายนี้ ระหว่างผ่าตัดทำความสะอาดแผลติดเชื้อด้วยน้ำเกลือผสมโพวิดีน เพื่อช่วยลดการติดเชื้อและกำจัดตัวหนอนออกโดยการคีบออกทีละตัว ร่วมกับการเปิดเนื้อเยื่อตามแนวที่ตัวหนอนมุดเข้าไปและถอนพื้นที่มีภาวะปริทันต์อักเสบออกทั้งหมด แล้วเย็บปิดแผล ซึ่งได้ผลดี มีรายงานการใช้สารเคมีหลายอย่างที่จะช่วยให้การกำจัดหนอนในแผลได้ง่ายขึ้น ได้แก่ อีเทอร์ (ether), เอทิลเมอร์คิวริกคลอไรด์ (ethyl mercuric chloride), คลอโรฟอร์ม (chloroform), คาโลเมล (calomel), ไอโอดิฟอร์ม (iodoform), น้ำมันมะกอก (olive oil), ฟีนอล (phenol), เจนเชียลไวโอเลต (gentian violet), ไฮโดรเจนเปอร์ออกไซด์ (hydrogen peroxide) โดยเชื่อว่าไอระเหยของสารเหล่านี้จะทำให้ตัวหนอนเกิดความระคายเคืองและไซ่ออกมาจากเนื้อเยื่อเอง รวมทั้งลดปริมาณออกซิเจนที่ตัวหนอนจำเป็นต้องใช้^(23,28) นอกจากนี้ยังจำเป็นต้องใช้ยาปฏิชีวนะช่วยลดการติดเชื้อและป้องกันการติดเชื้อฉวยโอกาสอื่นๆ โดยใช้ยาปฏิชีวนะกลุ่มที่ออกฤทธิ์กว้าง (broad spectrum antibiotics)^(21,30) ในผู้ป่วยรายนี้ใช้ co-amoxiclav ซึ่งเป็นยาปฏิชีวนะที่ออกฤทธิ์ครอบคลุมการติดเชื้อหลายชนิด ทั้งเชื้อกรัมบวก เชื้อกรัมลบ และเชื้อที่ไม่ต้องการอากาศบางชนิด (anaerobic bacteria) Shinohara และคณะ แนะนำการใช้ Ivermectin (Vermectin) ซึ่งเป็นยาปฏิชีวนะในกลุ่ม macrolide semi-synthetic antibiotic ในการป้องกันการติดเชื้อของแผลหนอนแมลงวันที่มีความรุนแรง⁽¹⁾ ทั้งนี้โภชนาการที่ดีจะช่วยให้การฟื้นตัวของผู้ป่วยดีและเร็วขึ้น⁽³⁰⁾

ผู้ป่วยรายนี้มีปัจจัยเสี่ยงต่อการเกิดภาวะหนอนแมลงวันในช่องปาก เช่นเดียวกับผู้ป่วยส่วนใหญ่ที่มีการรายงานไว้ กล่าวคือ มีภาวะอัมพาตครึ่งซีก เศรษฐฐานะปานกลาง บ้านที่พักอาศัยอยู่ในเขตชนบท สุขาภิบาลโดยรอบไม่สะอาด ผู้ป่วยนอนอยู่นอกชาน มีบุตรหลายคนแต่ผลัดกันมาดูแล ไม่มีผู้ดูแลประจำ ผู้ป่วยมีภาวะติดเชื้อในช่องปากจากโรคปริทันต์อักเสบรุนแรง นอนอ้าปากอยู่ตลอดเวลา เนื่องจากภาวะหายใจไม่สะดวก จึงเป็นสาเหตุให้แมลงวันมาวางไข่ในช่องปากและฟักเป็นตัวหนอนในที่สุด ผู้ดูแลขาดความตระหนักในการดูแลอนามัยในช่องปาก

รายงานผู้ป่วยที่พบหนอนแมลงวันในช่องปากส่วนใหญ่มาจากประเทศที่อยู่ใกล้เส้นศูนย์สูตร อากาศร้อนชื้น^(10,30) เช่น บราซิล^(27,28) อินเดีย^(7,19,21) ตุรกี⁽³⁾ ปัจจัยเสี่ยงที่นำไปเกิดภาวะนี้ คือ ผู้ที่ช่วยเหลือตัวเองไม่ได้ ทั้งจากพยาธิสภาพของสมอง โรคหลอดเลือดสมอง จิตเวช และความพิการต่างๆ⁽³¹⁾ ประกอบกับการขาดผู้ดูแลทำให้มีอนามัยในช่องปากไม่ดี⁽¹⁰⁾ เป็นทางนำไปแมลงวันเข้าไปหาอาหารและวางไข่จนเกิดเป็นตัวหนอนในร่างกาย ในประเทศไทย เชื่อว่ามีผู้ป่วยที่มีภาวะหนอนแมลงวันในช่องปากอยู่บ้าง แต่ไม่มีการรายงานที่ชัดเจน เนื่องจากประเทศไทยมีปัจจัยไน้มเอียงหลายอย่างที่ก่อให้เกิดภาวะหนอนแมลงวันในร่างกาย เช่น อยู่ในเขตร้อนชื้น มีหลายพื้นที่ที่มีสุขาภิบาลแวดล้อมไม่ดี เป็นที่เพาะพันธุ์ของแมลงวัน ผู้ป่วยที่เป็นกลุ่มเสี่ยงมีอยู่ทั่วไป และการสาธารณสุขเข้าไม่ถึง

การรายงานผู้ป่วยรายนี้ เพื่อกระตุ้นให้ผู้เกี่ยวข้องตระหนักถึงความสำคัญของการ “ป้องกันดีกว่ารักษา” ตามรายงานของเขตอำเภอเมืองระยอง มีผู้ป่วยที่อยู่ในภาวะที่ช่วยเหลือตัวเองไม่ได้ (ผู้ป่วยติดเตียง) ไม่ต่ำกว่า 30 ราย ซึ่งต้องการการดูแลเป็นพิเศษ จึงเป็นหน้าที่ของเจ้าหน้าที่ทางด้านสาธารณสุขที่จะต้องกระตุ้นและสร้างความตระหนักในการสร้างสุขอนามัยและสุขาภิบาลแวดล้อมที่ดีแก่ผู้ดูแล รวมทั้งให้ความรู้และคำแนะนำแก่บุคคลในครอบครัว ญาติ เพื่อนบ้านและชุมชน ผู้ป่วยเหล่านี้เมื่อแพทย์อนุญาตให้กลับไปใช้ชีวิตที่บ้านได้ ญาติและผู้ดูแลต้องเฝ้าระวังได้รับคำแนะนำในการดูแลผู้ป่วย

แบบองค์รวม และ เจ้าหน้าที่ที่พึงต้องติดตามเยี่ยมบ้านอย่างสม่ำเสมอ⁽³¹⁾

การป้องกันที่ดี ประกอบด้วย การควบคุมปริมาณแมลงวัน ดูแลอนามัยในช่องปาก การดูแลเป็นพิเศษในผู้ป่วยที่มีภาวะเสี่ยง เช่น ผู้ป่วยที่มีโรคประจำตัวต่างๆ หรือ ไม่อยู่ในภาวะที่ช่วยตัวเองในการดูแลสุขภาพช่องปาก เพิ่มคุณภาพชีวิตและสร้างอนามัยที่ดีของร่างกายและช่องปาก เป็นหน้าที่ของทันตแพทย์ที่จะกระตุ้นให้ผู้ป่วยและญาติตระหนักในการดูแลช่องปากผู้ป่วยเหล่านี้เป็นพิเศษ และให้ได้รับการรักษาโรคในช่องปากให้เร็วที่สุดก่อนที่จะเกิดภาวะแทรกซ้อนอื่นๆ^(8,30)

บทสรุป

การเกิดหนอนแมลงวันในช่องปาก เป็นภาวะที่พบได้น้อย มักพบในผู้ป่วยที่ช่วยเหลือตัวเองไม่ได้ มีฐานะทางสังคมและเศรษฐกิจที่ไม่ดี และขาดผู้ดูแล ภาวะดังกล่าวจัดเป็นปัญหาสุขภาพในพื้นที่อย่างหนึ่งทั้งทางด้านสาธารณสุขพึงเฝ้าระวัง การป้องกันภาวะดังกล่าวประกอบด้วย การดูแลสุขภาพโดยรวมของผู้ป่วยอนามัยส่วนบุคคลและอนามัยในช่องปาก รวมทั้งสุขาภิบาลแวดล้อมที่ดีจะช่วยป้องกันการเกิดภาวะหนอนแมลงวันในช่องปากและอวัยวะอื่นๆ

กิตติกรรมประกาศ

ขอขอบคุณ ทันตแพทย์กิตติศักดิ์ ขจรรุ่งเรือง อายุรแพทย์ และวิสัญญีแพทย์ โรงพยาบาลระยองที่ช่วยดูแลผู้ป่วยรายนี้

เอกสารอ้างอิง

1. Shinohara EH, Martini MZ, Oliveira Neto HG, Takahashi A. Oral myiasis treated with ivermectin : case report. *Braz Dent J* 2004; 15: 79-81.
2. Abdo EN, Sette-Dias AC, Comunian CR, Dutra CE, Aguiar EG. Oral myiasis : a case report. *Med Oral Patol Oral Cir Bucal* 2006; 11: 130-131.

3. Yazar S, Dik B, Yalcin S, Demirtas F, Yaman O, Ozturk M, Sahin I. Nasocomial oral myiasis by *Sarcophaga* sp. in Turkey. *Yonsei Med J* 2005; 46: 431-434.
4. Erfan F. Gingival myiasis caused by Diptera (*Sarcophagia*). *Oral Surg Oral Med Oral Pathol* 1980; 49: 148-150
5. Rao GS, Chatra L, Prashanth SK. Oral myiasis: a rare entity. *J Oral Maxillofac Surg* 2009; 8:398-400.
6. Shah HA, Dayal PK. Dental myiasis. *J Oral Med* 1984; 39: 210-211
7. Sharma J, Mamatha GP, Acharya R. Primary Oral Myiasis : A case report. *Med Oral Patol Oral Cir Bucal* 2008; 13: 714-716.
8. Sheikh S, Pallagatti S, Singla I, Kalucha A, Aggarwal A, Kaur H. Oral Myiasis-A review. *J Clin Exp Dent* 2011; 3: 465-468.
9. Lawrence SM. Dipterous larvac infection. *Br Med J* 1909; 9: 88
10. Antunes AA, Santos T de S, Avelar RL, Martins Neto EC, Macedo Neres B, Laureano Filho JR. Oral and maxillofacial myiasis : a case series and literature review. *Oral Surg Oral Med Oral Pathol Oral Radiol Endod* 2011; 112: 81-85
11. Bhatt AP, Jayakrishnan A. Oral myiasis : a case report. *Int J Paediatr Dent* 2000; 10: 67-70.
12. Gursel M, Aldemir OS, Ozgur Z, Ataoglu T. A rare case of gingival myiasis caused by Diptera (*Calliphoridae*). *J Clin Periodontol* 2002; 29: 777-780.
13. Bhoyar SC, Mishra YC. Oral myiasis caused by diptera in epileptic patient. *J Indian Dent Assoc* 1986; 58(12): 535-536.
14. Al-Ismaily M, Scully C. Oral myiasis : report of two cases. *Int J Paediatr Dent* 1995; 5: 177-179.
15. Zeltser R, Lustmann J. Oral myiasis. *Int J Oral Maxillofac Surg* 1989; 18: 288-289.
16. Bozzo L, Lima IA, de Almeida OP, Scully C. Oral myiasis caused by *sarcophagidae* in an extraction wound. *Oral Surg Oral Med Oral Pathol* 1992; 74: 733-735.
17. Aguiar AM, Enwonwu CO, Pires FR. Noma (cancrum oris) associated with oral myiasis in an adult. *Oral Dis* 2003; 9: 158-159.
18. Droma EB, Wilamowski A, Schnur H, Yarom N, Scheuer E, Schwartz E. Oral myiasis : a case report and literature review. *Oral Surg Oral Med Oral Pathol Oral Radiol Endol* 2007; 103: 92-96.
19. Dhooria HS, Badhe AG. Oral myiasis. A case report. *J Indian Dent Assoc* 1984; 56: 25-27.
20. Anil S. Jacob AO, Hari S. Oral myiasis: a case report. *Ann Dent* 1989; 48: 28-30.
21. Jain S, Gupta S, Jindal SK, Singla A. Oral myiasis in a cerebral palsy patient : a case report. *J Clin Exp Dent* 2010; 2: 102-104.
22. Konstantinidis AB, Zamanis D. Gingival myiasis. *J Oral Med* 1987; 42: 243-245.
23. Felices RR, Ogbureke KU. Oral myiasis : report of a case and review of management. *J Oral Maxillofac Surg* 1996; 54: 219-220.
24. Gutta R, Vega L, Louis PJ. Traumatic wound myiasis : an unusual finding in maxillofacial trauma. *J Oral Maxillofac Surg* 2007; 65: 2083-2086.
25. Hoell H.V., Doyan, S.T. & Puecell, A.H. *Introduction to insect biology and diversity*. 2nd ed. Oxford University Press; 1998: 93-499.
26. Lata J, Kapila BK, Aggarwal P. Oral myiasis : a case report. *Int J Oral Maxillofac Surg* 1996; 25: 455-456.
27. Schneider TR, Cherubini K, Yurgel LS, Salum F, Figueiredo MA. Oral myiasis : a case report. *J Oral Sci* 2007; 49(1): 85-88.

28. Martins CA, Freddo AL, Gomes FV, Santos ME, Araldi CA, Heitz C. Oral myiasis. *J Craniofac Surg* 2012; 23(2): 69-71.
29. Garlh WC, Ferreira GM, Farak GJ, Teodoro U, Camarini ET. Treatment of oral myiasis caused by *Cochliomyia hominivorax* : two cases treated with ivermectin. *Br J Oral Maxillofac Surg* 2009; 47: 23-26.
30. Kumar SL, Manuel S, John TV, Sivan MP. Extensive gingival myiasis-Diagnosis, treatment and prevention. *J Oral Maxillofac Pathol* 2011; 15: 340-343.
31. Sharma A. Oral myiasis is a potential risk in patients with special health care needs. *J Glob Infect Dis* 2012; 4: 60-61.